- Copyright - Il Pensiero Scientifico Editore downloaded by IP 3.139.81.58 Mon, 29 Apr 2024, 02:27:58

Caso clinico

Elettrocardiogramma tipico della sindrome di Brugada in corso di episodio febbrile da podagra

Luciano Marino, Fiore Manganelli, Francesco Rotondi, Giuseppe Rosato

U.O. di Cardiologia-UTIC, A.O. di Rilievo Nazionale "San Giuseppe Moscati", Avellino

Key words:
Brugada syndrome; Electrocardiography; Ventricular arrhythmias.

We report the case of a 42-year-old man from Madagascar who, having fever and pain in his left big toe, underwent electrocardiography, which showed the pattern of Brugada syndrome. These peculiar electrocardiographic abnormalities in Brugada syndrome warrant caution for physicians working in the emergency room because they may be mistaken as signs of acute myocardial infarction or acute pericarditis.

In this case report the typical electrocardiographic abnormalities, their variability, the effects of fever, and the role of electrode position are discussed.

(G Ital Cardiol 2006; 7 (10): 702-705)

© 2006 CEPI Srl

Ricevuto il 5 luglio 2006; nuova stesura il 28 agosto 2006; accettato il 31 agosto 2006.

Per la corrispondenza:

Dr. Luciano Marino

Contrada S. Eustachio, 2/h
83100 Avellino
E-mail:
lucianomarino@alice.it

Introduzione

La sindrome di Brugada è una malattia genetica legata ad una disfunzione dei canali del sodio e associata ad un aumentato rischio di morte improvvisa per la comparsa di aritmie ipercinetiche ventricolari. Essa è stata descritta per la prima volta da Martini et al.[1] e successivamente dai fratelli Brugada[2], che avevano individuato alcune caratteristiche comuni in una sequenza di 8 casi di arresto cardiaco: assenza di cardiopatia organica e presenza di blocco di branca destro con sopraslivellamento del tratto ST in V_1-V_3.

La malattia è correlata a un difetto del gene *SCN5A* da cui deriverebbe un'alterazione della conduttanza del canale del sodio con conseguenti modificazioni del potenziale d'azione cellulare, che spiegherebbero sia i caratteristici aspetti elettrocardiografici della sindrome sia le aritmie ventricolari da rieccitazione focale[3]. La malattia è più diffusa nel sud-est asiatico dove viene anche indicata come "morte notturna dei giovani maschi"[4].

Descriviamo il caso di un giovane sacerdote, nativo del Madagascar, al quale la diagnosi di sindrome di Brugada veniva posta in modo assolutamente casuale.

Caso clinico

R.M., maschio di 42 anni, con storia clinica di ipertensione arteriosa lieve, non in trattamento farmacologico, giungeva in Pronto Soccorso per un intenso dolore all'alluce sinistro, febbricola e astenia, insorti da 2 giorni. Dopo valutazione clinica ed esami biochimici veniva posta diagnosi di attacco acuto di gotta e iniziata terapia antinfiammatoria e.v.; per il riscontro di tachicardia e di valori pressori moderatamente elevati (160/100 mmHg), si eseguiva un esame elettrocardiografico che rivelava un sopraslivellamento del tratto ST in V_1-V_2 (Figura 1), tale da richiedere una consulenza cardiologica urgente. In reparto di Cardiologia, il paziente riferiva di non accusare dolore toracico né dispnea e di non aver accusato sintomi analoghi neanche nei giorni precedenti. Un ecocardiogramma risultava nei limiti della norma, ad eccezione di una lieve ipertrofia concentrica del ventricolo sinistro. Veniva, quindi, ripetuto un elettrocardiogramma (ECG) che confermava la presenza di tachicardia sinusale e di sopraslivellamento del tratto ST compatibile con un quadro di ripolarizzazione precoce o di sindrome di Brugada con aspetto a sella del tratto ST. Un terzo ECG, eseguito posizionando però i primi tre elettrodi precordiali più in alto, nel secondo e terzo spazio intercostale, metteva in luce un sopraslivellamento "coved-type" o convesso in V_1-V_2 suggestivo per sindrome di Brugada (Figura 2). Nei giorni seguenti il monitoraggio elettrocardiografico quotidiano mostrava una continua alternanza tra tracciati

- Copyright - Il Pensiero Scientifico Editore downloaded by IP 3.139.81.58 Mon, 29 Apr 2024, 02:27:58

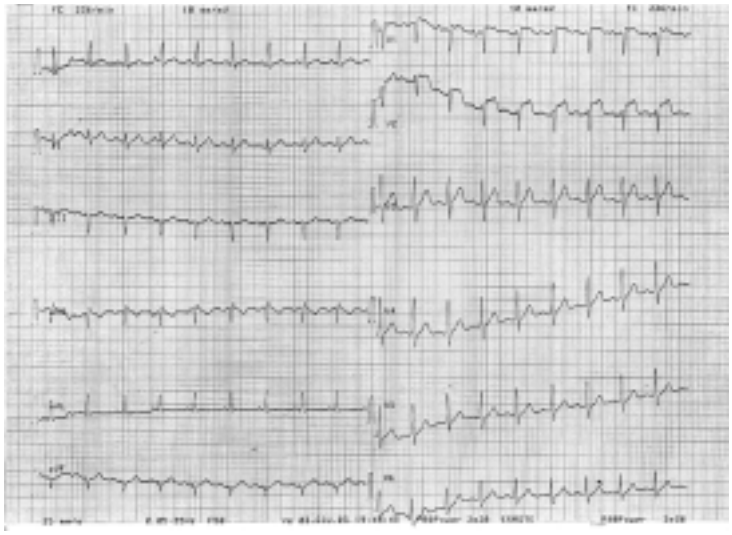

Figura 1. *Elettrocardiogramma all'ingresso in Pronto Soccorso con sopraslivellamento del tratto ST nelle derivazioni precordiali V_1-V_2.*

Figura 2. *Elettrocardiogramma ottenuto spostando i primi tre elettrodi precordiali nel secondo e terzo spazio intercostale, che mostra l'aspetto "coved type" o convesso in V_1-V_2.*

normali (Figura 3A), tracciati con i succitati aspetti tipici e tracciati in cui si evidenziava un'onda R' da turba incompleta della branca destra avente come equivalente l'onda S in V_6 (Figura 3B). Le peculiari alterazioni elettrocardiografiche consentivano, a questo punto, di porre diagnosi di sindrome di Brugada e di escludere la presenza di infarto miocardico acuto o di pericardite. Nei giorni successivi il paziente veniva sottoposto a studio elettrofisiologico che risultava negativo per tachicardie ventricolari inducibili. Si eseguiva, inoltre, ECG dinamico delle 24 h secondo Holter che evidenziava sporadici battiti ectopici ventricolari isolati e variabilità della frequenza cardiaca nella norma (SDNN 83 ms), test ergometrico senza comparsa di aritmie e/o di ulteriori modifiche del tratto ST e/o di sintomi ed analisi della dispersione del QT pari a 70 ms. La non inducibilità di aritmie ventricolari allo studio elettrofisiologico in un paziente asintomatico e senza storia familiare di morte improvvisa portavano a considerarlo a rischio non elevato[5]. Il paziente veniva dimesso con indicazione a praticare terapia antipertensiva e suggerimento di eseguire follow-up clinico e screening clinico e genetico per i familiari. Al controllo ad 1 anno dal ricovero il paziente risultava asintomatico.

Discussione

Il caso ci dà lo spunto per considerare come i segni elettrocardiografici propri della sindrome di Brugada possano rappresentare un'insidia per chi opera nell'ambito del Pronto Soccorso, in quanto in grado di simulare le

- Copyright - Il Pensiero Scientifico Editore downloaded by IP 3.139.81.58 Mon, 29 Apr 2024, 02:27:58

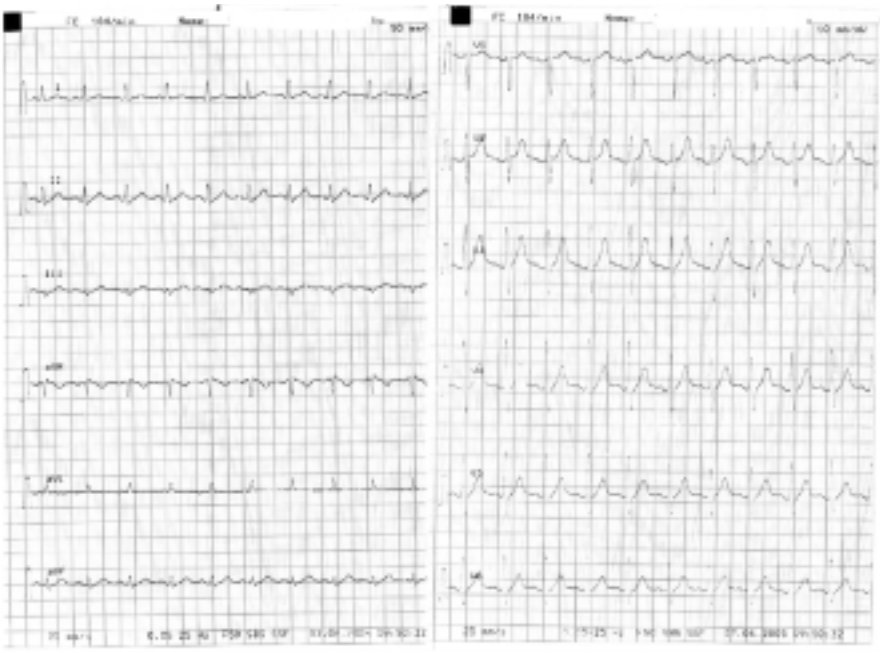

A

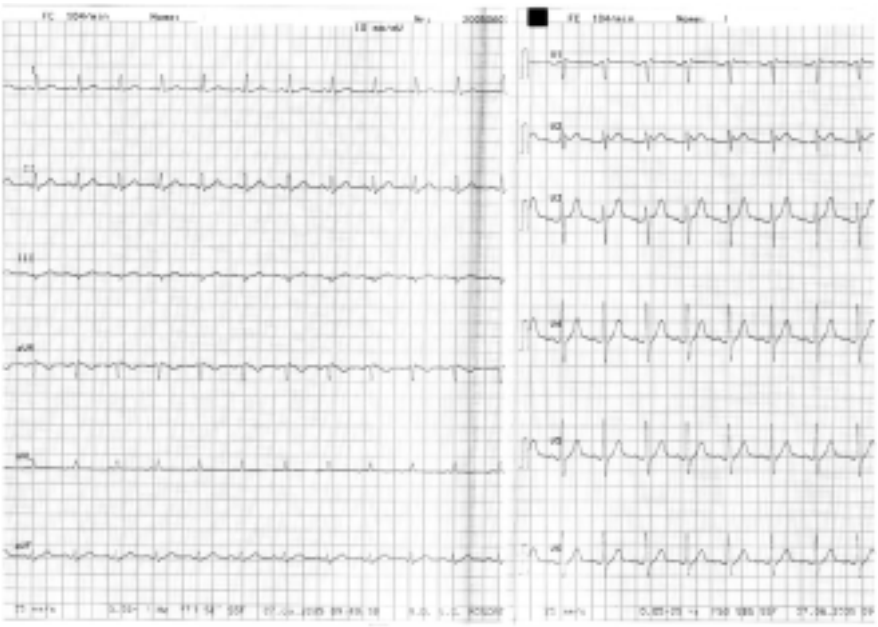

B

Figura 3. A: *elettrocardiogramma normale.* B: *elettrocardiogramma eseguito nella stessa giornata, con aspetto tipo blocco incompleto della branca destra.*

alterazioni presenti in corso di infarto miocardico o pericardite. A tal proposito, può essere utile ricordare come, nell'infarto miocardico acuto, un sopraslivellamento del tratto ST si associ frequentemente ad alterazioni speculari (sottoslivellamento) in altri territori. Analogamente, la presenza di alterazioni della ripolarizzazione ventricolare, limitate alle precordiali destre, in assenza di anomalie concomitanti del tratto PQ, non sono suggestive di pericardite.

Inoltre, questo caso racchiude in sé molte delle caratteristiche principali della sindrome di Brugada:

- la presenza in un soggetto di razza asiatica, maschio e dell'età di circa 40 anni;
- l'effetto facilitante dello stato febbrile sulla comparsa dei segni elettrocardiografici. Infatti, alcuni dati sperimentali confermerebbero che la temperatura corporea sia in grado di modulare l'espressione di specifiche mutazioni a carico del gene *SCN5A*[6];
- le alterazioni elettrocardiografiche di entità variabile in momenti diversi e meglio evidenziabili posizionando i primi tre elettrodi precordiali nel secondo e terzo spazio intercostale. Alcuni autori hanno suggerito che que-

- Copyright - Il Pensiero Scientifico Editore downloaded by IP 3.139.81.58 Mon, 29 Apr 2024, 02:27:58

sto cambiamento di posizione degli elettrodi aumenti la sensibilità e la specificità dell'ECG[7];
- l'estremo polimorfismo elettrocardiografico caratterizzato dalla contemporanea presenza, nello stesso paziente in momenti diversi, di più pattern elettrocardiografici: tipo ripolarizzazione precoce, tracciato normale, "coved type" o convesso e blocco di branca destro incompleto. In particolare, è noto che anche le turbe di conduzione intraventricolare sono caratteristiche della sindrome. Proprio tale variabilità elettrocardiografica, tipica peraltro della sindrome, rappresenta l'elemento peculiare del caso clinico in esame.

A tutt'oggi il ruolo dello studio elettrofisiologico nella stratificazione prognostica dei pazienti asintomatici affetti da sindrome di Brugada è controverso. Alcuni autori sostengono che esso, a fronte di un valore predittivo positivo basso, soprattutto nei soggetti asintomatici, avrebbe però un valore predittivo negativo molto elevato[8]. Altri autori, critici nei confronti dell'utilità dello studio elettrofisiologico, hanno riportato una riproducibilità soltanto del 70%[9].

Infine, non è superfluo ribadire che il paziente del caso clinico in esame, come gran parte dei soggetti con quadro elettrocardiografico di sindrome di Brugada, riscontrato casualmente, non abbia mai presentato sintomi di natura cardiovascolare. Sarebbe auspicabile, quindi, riservare la definizione di "sindrome" ai soli soggetti sintomatici.

Riassunto

È descritto il caso di un uomo di 42 anni, nativo del Madagascar, sintomatico per febbre e dolore all'alluce sinistro, nel quale un elettrocardiogramma evidenziava alterazioni del tratto ST tipiche della sindrome di Brugada. Il pattern elettrocardiografico della sindrome di Brugada può rappresentare un'insidia per chi opera nel Pronto Soccorso, perché in grado di simulare le alterazioni di un infarto miocardico acuto o di una pericardite.

In questo caso, accanto alle caratteristiche elettrocardiografiche tipiche della sindrome di Brugada, viene preso in considerazione l'estremo polimorfismo delle stesse, l'effetto facilitante della febbre e il ruolo della posizione degli elettrodi.

Parole chiave: Aritmie ventricolari; Elettrocardiogramma; Sindrome di Brugada.

Bibliografia

1. Martini B, Nava A, Thiene G, et al. Ventricular fibrillation without apparent heart disease: description of six cases. Am Heart J 1989; 118: 1203-9.
2. Brugada P, Brugada J. Right bundle branch block, persistent ST segment elevation and sudden cardiac death: a distinct clinical and electrocardiographic syndrome. A multicenter report. J Am Coll Cardiol 1992; 20: 1391-6.
3. Bezzina C, Veldkamp MW, van Den Berg MP, et al. A single Na^+ channel mutation causing both long-QT and Brugada syndromes. Circ Res 1999; 85: 1206-13.
4. Vatta M, Dumaine R, Varghese G, et al. Genetic and biophysical basis of sudden unexplained nocturnal death syndrome (SUNDS), a disease allelic to Brugada syndrome. Hum Mol Genet 2002; 11: 337-45.
5. Corrado D, Zoppo F, Buja G, et al. Programmed ventricular stimulation and clinical outcome in symptomatic and asymptomatic patients with Brugada syndrome. (abstr) Pacing Clin Electrophysiol 2001; 24: 558.
6. Dumaine R, Towbin JA, Brugada P, et al. Ionic mechanisms responsible for the electrocardiographic phenotype of the Brugada syndrome are temperature dependent. Circ Res 1999; 85: 803-9.
7. Veerakul A, Lertlak C, Nademanee K. Usefulness of positioning ECG leads at V_1-V_3 at higher intercostals spaces to detect Brugada syndrome. (abstr) Circulation 2000; 102: 677.
8. Brugada P, Geelen P, Brugada R, Mont L, Brugada J. Prognostic value of electrophysiologic investigations in Brugada syndrome. J Cardiovasc Electrophysiol 2001; 12: 1004-7.
9. Gasparini M, Priori SG, Mantica M, et al. Programmed electrical stimulation in Brugada syndrome: how reproducible are the results? J Cardiovasc Electrophysiol 2002; 13: 880-7.